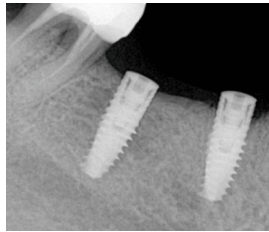
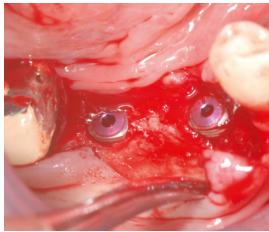


EVIDENZ

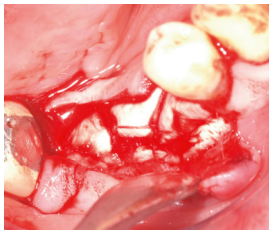KLINISCHE EVIDENZ

Augmentation von Dehiszenzdefekten bei Implantation

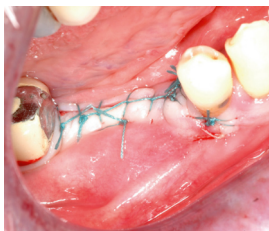

OP

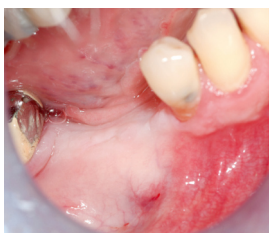Nach Implantation ist ein ausgeprägter Dehiszenzdefekt sichtbar.



Augmentation mit OSSIX® Volumax ohne KEM.

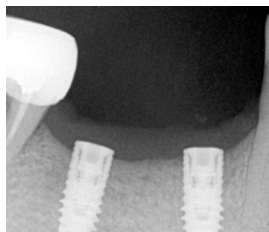
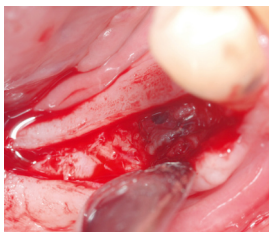


Spannungsfreier Nahtverschluss.



4 Monate post-OP

Gesunde Weichgewebeverhältnisse, breites Band an keratinisierter Gingiva und gut auskonturiertes bukkales Profil.



Gute knöchernerne Integration der Kollagenmatrix, optimale Regeneration des peri-implantären Knochendefekts.



Mit freundlicher Genehmigung von Dr. Yuval Zubery, Israel.