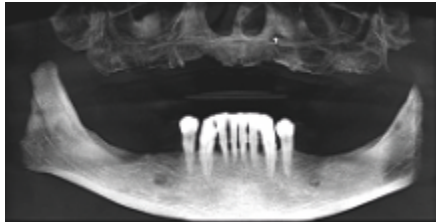


EVIDENZ

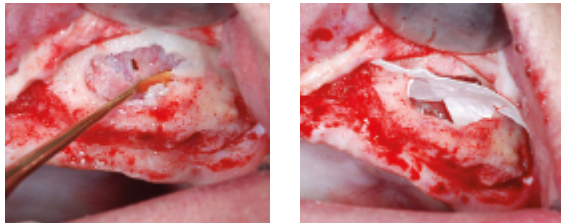
KLINISCHE EVIDENZ

Bilateraler Sinuslift



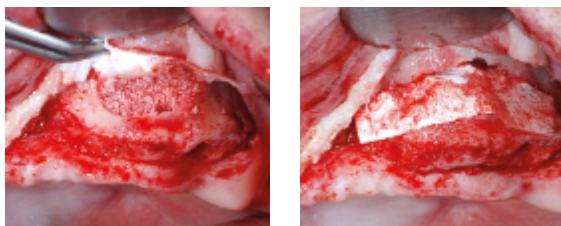
Prä-OP

Zahnloser, stark resorbierter Oberkiefer. Beide Sinusregionen weisen eine Restknochenhöhe von <2mm auf.

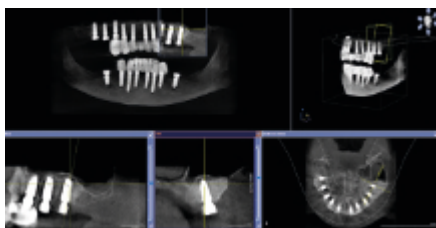


OP

Situation nach Präparation des lateralen Fensters zur Sinuskavität: Ruptur der Schneider'schen Membran (li). Abdeckung Ruptur mit SMARTBRANE (re).

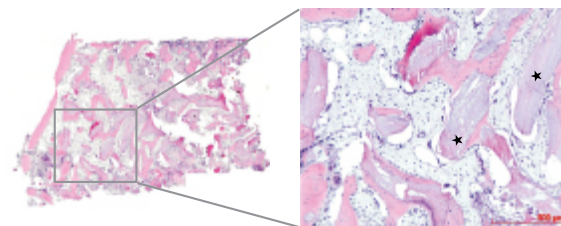


Augmentation mit „Sticky Bone“ aus THE Graft und PRF (li). Abdeckung des Fensters mit SMARTBRANE (re).



6 Monate post-OP

Hervorragender Volumenerhalt des Augmentats ermöglicht Insertion mehrerer Implantate mit Standardabmessungen.



Evaluation einer Knochenbiopsie entnommen vor Implantation (li, HE, x5). Die Knochenpartikel (★) sind zu einem hohen Maß von neu gebildeter Spongiosa umgeben (re, HE, x10).

Mit freundlicher Genehmigung von Dr. Roland Török und Prof. Werner Götz, Deutschland.