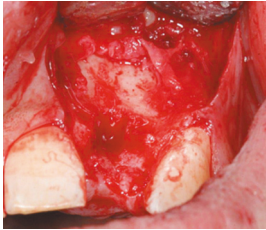


EVIDENZ

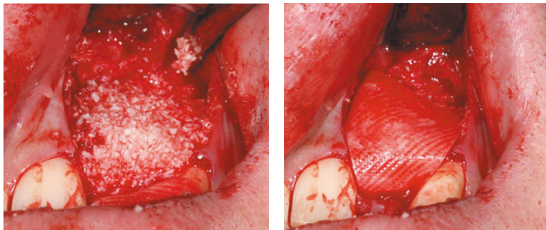
KLINISCHE EVIDENZ

Laterale Augmentation mit
OSSIX® Plus Membran

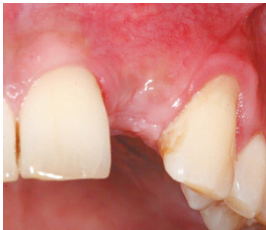

OP

Massiver horizontaler Knochendefekt
in Regio 22.

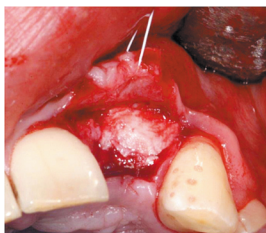


Defekt wurde mit partikulärem alloge-
nem Material gefüllt (links) und mit einer
OSSIX® Plus Membran abgedeckt (re).

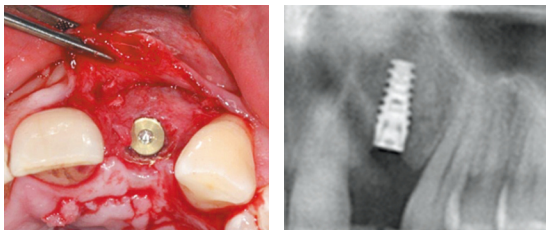


5 Monate post-OP

Gesunde Weichgewebesituation ohne
Anzeichen für Volumenverlust um den
Augmentationsbereich.



Zustand bei Wiedereröffnung zeigt stabilen
und vollständig regenerierten Alveolar-
kamm mit vitaler, blutender Knochen-
struktur. Reste der OSSIX® Plus Membran
sind noch deutlich sichtbar und teilweise
in den neu gebildeten Knochen integriert.



Das Implantat konnte ohne zusätzliche
Augmentation in der prothetisch korrekten
Position in vitalen Knochen eingebracht
werden, der vor allem labial in ausrei-
chendem Volumen vorhanden war.



Mit freundlicher Genehmigung von Prof. Dr. Elmar Esser, Deutschland