


# EVIDENZ

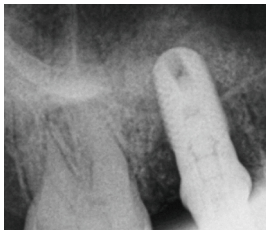
## KLINISCHE EVIDENZ

Interner Osteotom-geführter Sinuslift mit OSSIX™ Bone



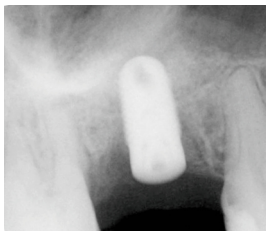### Prä-OP

Das CT zeigt die begrenzte Knochenhöhe im Sinusbereich des linken oberen Molaren, nicht ausreichend für eine Implantation ohne Augmentation.



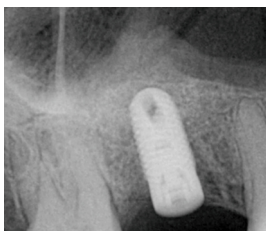### OP

Situation unmittelbar nach Augmentation mit OSSIX™ Bone und Implantation: Lagestabile Platzierung des Augmentats ohne erkennbare Migration.



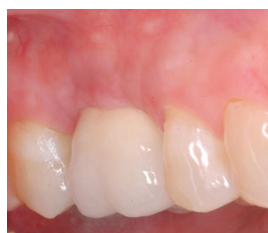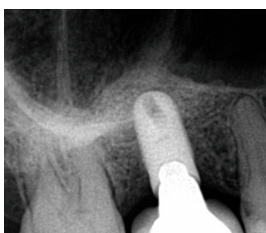
### 2 Monate post-OP

Erkennbare einsetzende Ossifikation des Augmentats.



### 5 Monate post-OP

Stabiles Graftvolumen im apikalen Aspekt des Implantats.



### 9 Monate post-OP

Fortgeschrittene Ossifikation von OB, die augmentierte Region weist eine höhere Knochendichte auf als der ortsständige Knochen.



Mit freundlicher Genehmigung von Dr. Yuval Zubery, Israel.