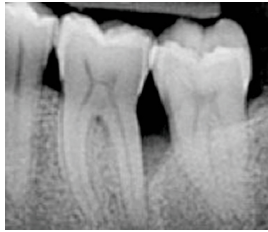


EVIDENZ

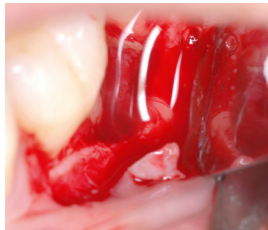
KLINISCHE EVIDENZ

Chirurgische Behandlung eines intraossären Defekts mit hyaDENT und hyaDENT BG unter Beobachtung einer schnellen Wundheilung



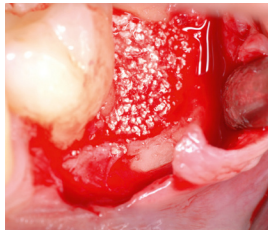Prä-OP

Auf dem Röntgenbild und bei Sondierung konnte ein tiefer intraossärer Defekt festgestellt werden.

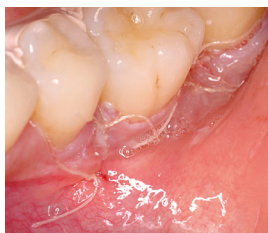

OP

Die Defektstelle wurde geöffnet und gereinigt. hyaDENT BG wurde direkt auf die Wurzeloberfläche aufgetragen, wodurch das Koagulum stabilisiert werden konnte.

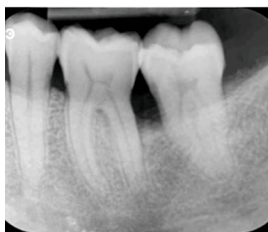

Danach wurde der knöcherne Defekt mit Knochenersatzmaterial gefüllt und mit hyaDENT überzogen.



72 Stunden post-OP

Durch die Applikation von hyaDENT zwischen Knochenersatzmaterial und dem bedeckenden Weichgewebe konnte eine beschleunigte Wundheilung erzielt werden. Die Wunde war bereits in dieser frühen Phase nach der Behandlung geschlossen.



12 Monate post-OP

Die radiologische Auswertung der ehemaligen Defektstelle zeigt eine stabile Knochenstruktur und eine vollständige Auffüllung des intraossären Defekts.

Mit freundlicher Genehmigung von Prof. Andrea Pilloni, Italien.