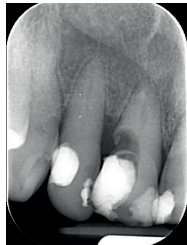
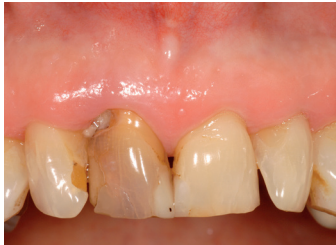
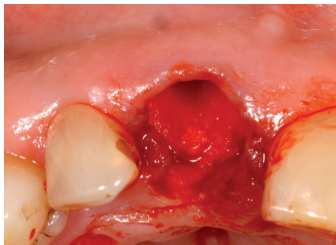
Bond Apatite®

KLINISCHE EVIDENZ

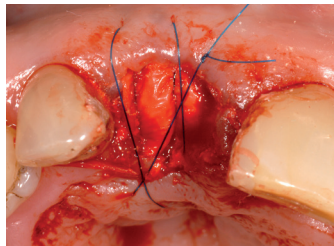
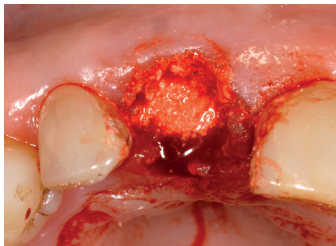
Socket Preservation mit OSSIX® PLUS und Bond Apatite®



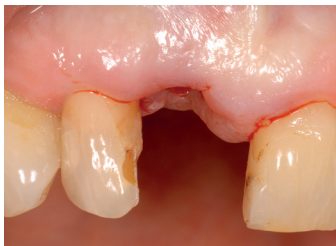Prä-OP
Nicht erhaltenswerter Zahn Regio 11.



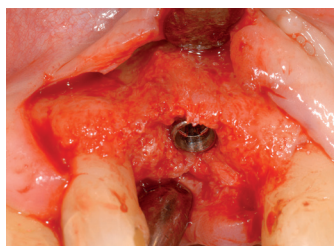
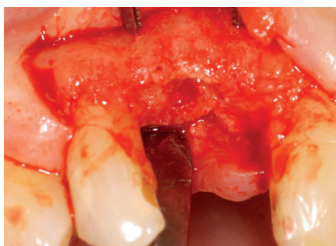OP
Situation nach Zahnextraktion, bukkaler Knochen mit Dehiszenzen.



Augmentation mit Bond Apatite® (li.).
Socket-Seal mit OSSIX® PLUS Membran.
Membranfixation mit Kreuznahttechnik
ohne Abhebung eines Lappens: Membran
bleibt exponiert (re.).



2,5 Monate Post-OP
Situation vor Re-entry weist auf gut erhaltene Kochen- und Weichgewebekontur mit ausreichendem Anteil an keratinisierter Gingiva hin.



Re-entry zeigt optimal erhaltenen vitalen Alveolarknochen ohne Zeichen von nicht umgebautem Augmentat (li.). Implantatinsertion ist ohne weitere augmentative Maßnahmen möglich (re.).

